

**МЕДИЦИНСКАЯ КАРТА АМБУЛАТОРНОГО БОЛЬНОГО**  
**Расширенная кольпоскопия**

Дата приема: **07.08.2024**

Пациент: **Оксана Георгиевна**

Номер карты: **180006086**

Доктор: **Родина Татьяна Львовна**

**РАСШИРЕННАЯ КОЛЬПОСКОПИЯ**

**ФИО::** Трифонова Оксана Георгиевна

**Шейка матки:** цилиндрическая (не) гипертрофирована (не) деформирована, экзоцервикс покрыт многослойным плоским эпителием вся поверхность

**Наружный зев:** округлый

**Переходная зона МПЭ и ЦЭ:** не визуализируется

**ЭКЗОЦЕРВИКС::** Покрыт многослойным плоским эпителием по всей поверхности

**Сосуды:** сосудистый рисунок подлежащей стромы нежный

**Реакция на обработку 3% р-ром уксусной кислоты:** Отмечается кратковременный спазм сосудов шейки матки Сосуды: правильного типа, на 21 часах участок мозаика нежная диаметром около 10 мм, при обработке шейки матки раствором Люголя шейка матки окрашивается в темно-коричневый цвет, на 21 часах участок йоднегативный диаметром около 10 мм

**НА ЗОНЕ ТРАНСФОРМАЦИИ::** осмотру не доступна

**ЗАКЛЮЧЕНИЕ::**

Зона трансформации 3 типа. лейкоплакия шейки матки?

**Рекомендации:** Онкоцитология

**Направления:**

На МРТ: В отделение: МРТ.

Диагноз: [D39.9] Новообразование неопределенного или неизвестного характера женских половых органов неуточненных.

Запланированы услуги: Магнитно-резонансная томография органов малого таза (матка, придатки/предстательная железа, семенные пузырьки, мочевого пузыря);

На МРТ: В отделение: МРТ.

Диагноз: [D39.9] Новообразование неопределенного или неизвестного характера женских половых органов неуточненных.

Запланированы услуги: Использование контрастного вещества Омнискан ( для контрастирования одной зоны во время проведения МРТ );

На анализы: В отделение: ЛАБОРАТОРИЯ.

Диагноз: [D39.9] Новообразование неопределенного или неизвестного характера женских половых органов неуточненных.

Запланированы услуги: Креатинин, скорость клубочковой фильтрации (СКФ, GFR) по формуле Кокрофта-Голта;

На анализы: В отделение: ЛАБОРАТОРИЯ.

Диагноз: [D39.9] Новообразование неопределенного или неизвестного характера женских половых органов неуточненных.

Запланированы услуги: Мочевина (кровь (сыворотка));

На анализы: В отделение: ЛАБОРАТОРИЯ.

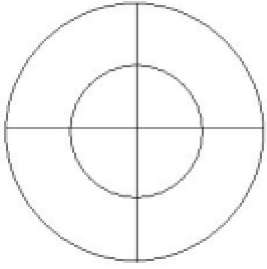
Диагноз: [D39.9] Новообразование неопределенного или неизвестного характера женских половых органов неуточненных.

Запланированы услуги: Цитологическое исследование соскоба шейки матки ( эндоцервикс и экзоцервикс ) с описанием по терминологической системе Бетесда (The Bethesda System – TBS);

На анализы: В отделение: ЛАБОРАТОРИЯ.

Диагноз: [D39.9] Новообразование неопределенного или неизвестного характера женских половых органов неуточненных.

Запланированы услуги: Микроскопическое исследование мазка (женский мазок из 2-х точек);



Доктор: Родина Татьяна Львовна